PIONEERS OF PARS TREATMENT TECHNOLOGIES

PARS MEDEQ

گزارش موردی الکتروکموتراپی

سیستم الکتروکموتراپی

سرطان پوست، شامل — و نه محدود به — کارسینوم سلول بازال (BCC)، کارسینوم سلول سنگفرشی پوست (cSCC)، ملانوما و کارسینوم سلول مرکل (MCC)، یکی از چالش‌های مهم سلامت جهانی به‌شمار می‌رود. الکتروشیمی‌درمانی (ECT) یک گزینه نوین برای تومورهای پوستی و زیرپوستی غیرقابل‌برداشت است. در این روش، از پالس‌های الکتریکی برای افزایش نفوذ داروهای شیمی‌درمانی به داخل سلول‌های سرطانی استفاده می‌شود و بدین‌ترتیب اثربخشی داروها به‌طور چشمگیری افزایش می‌یابد.

ECT برای بیمارانی که کاندید جراحی رادیکال نیستند سودمند است و یک گزینه درمانی تسکینی با نرخ پاسخ بالا، به ویژه در ملانوم‌های متاستاتیک سطحی، فراهم می‌کند. همچنین می‌تواند به عنوان درمان نئوادجوانت (پیش از درمان اصلی) برای کاهش اندازه تومور و فراهم کردن امکان برداشت جراحی کامل به کار رود.

الکترپوریشن با افزایش نفوذ پذیری غشای سلولی تحت تأثیر میدان‌های الکتریکی پالسی، ورود دارو به سلول‌های سرطانی را تقویت می‌کند. این پدیده می‌تواند برگشت پذیر باشد ـ که برای انتقال مواد ژنتیکی یا داروها مفید است ـ یا غیرقابل بازگشت بوده و مستقیماً به تخریب بافت منجر شود. پالس‌های الکتریکی موجب ورود داروهایی نظیر دوکسوروبیسین و سیس‌پلاتین به بافت‌های سرطانی شده و توزیع دارو و کارایی پروتکل درمانی را بهبود می‌بخشند. کونژوگه‌های پلیمری-دارو می‌توانند سلول‌های سرطانی را به طور انتخابی هدف قرار دهند و با افزایش تجمع و آزادسازی دارو در بافت تومور، تکثیر سلولی را به‌صورت مؤثر مهار کنند.

روش تقویت الکتروموتیو تجویز دارو (EMDA) نیز با بهره‌گیری از جریان الکتریکی، نفوذ و توزیع دارو را بهبود می‌بخشد و اثربخشی خود را در سرطان‌های پوست و مثانه نشان داده است.

ارزیابی پاسخ به درمان پس از حداقل یک سال پیگیری انجام شد. میزان پاسخ کامل در تومورهای کوچک (کمتر از ۳ سانتی‌متر مربع) به‌ترتیب ۱۰۰% در موارد BCC، معادل ۸۰% در SCC و ۷۲% در ملانوما بود. اریتم پوستی و درد پس از ECT در سه گروه مشابه و در حد متوسط گزارش شد.

ECT از نظر بالینی قابل تحمل و کاربردی بوده و به ویژه برای بیمارانی با بیماری‌های همراه یا در معرض خطر زیاد برای بیهوشی عمومی یا جراحی گسترده مناسب است. عوارض جانبی عمدتاً محدود به درد یا اریتم پوستی بوده و عارضه قابل توجهی گزارش نشد.

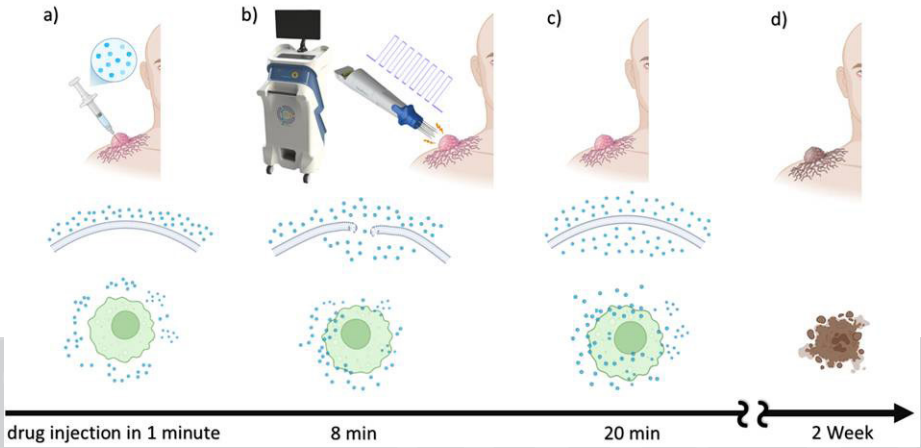

PARS MEDEQ

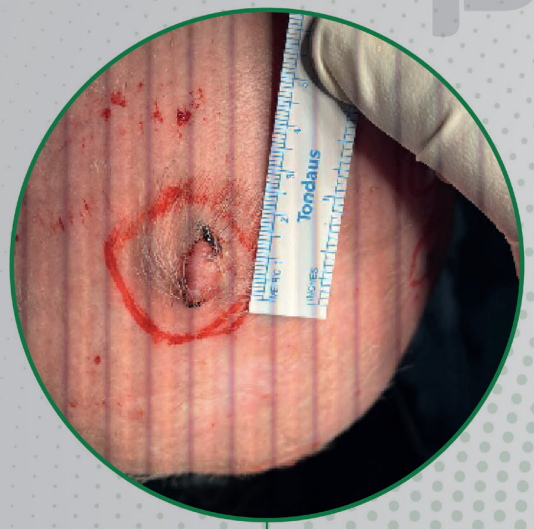

Before ECT

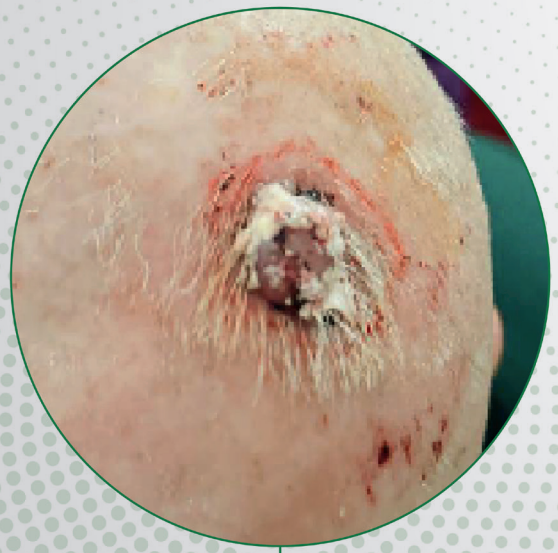

After ECT

Final ECT

ECT

زمان پیگیری: سه ماه پس از درمان با ECT

بیمار مبتلا به BCC پوست سر

بیمار در ماه اردیبهشت ۱۴۰۴ به مرکز ما ارجاع شد. وی یک جلسه درمان با ECT را دریافت کرد و پس از چهار هفته، پاسخ کامل درمانی حاصل شد (بر اساس گزارش پاتولوژی، محل تومور و حاشیه‌ها فاقد هرگونه درگیری بودند).

PARS MEDEQ
PARSMEDEQ.IR

PARS MEDEQ

Before ECT

After ECT

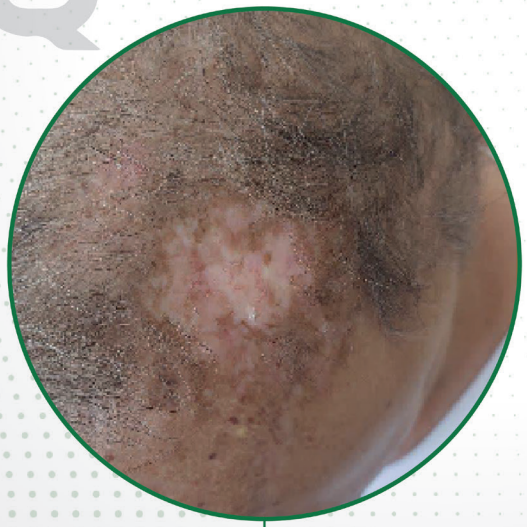

Final ECT

ECT

زمان پیگیری: چهار ماه پس از درمان با ECT

بیمار مبتلا به کارسینوم سلول بازال (BCC) در ناحیه پوست سر در دی ۱۴۰۲ به مرکز ما ارجاع شد. پس از گذشت چهار هفته، پاسخ کامل درمانی حاصل گردید.

PARS MEDEQ
PARSMEDEQ.IR

PARS MEDEQ

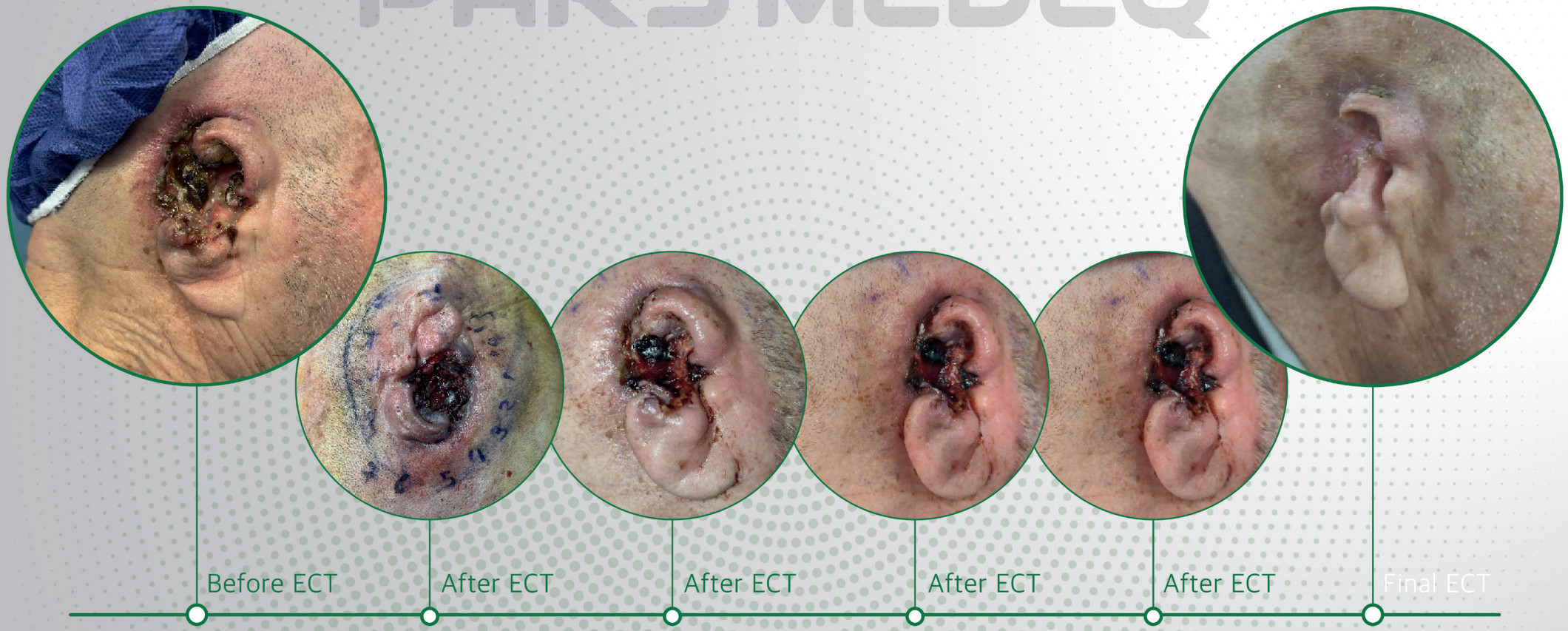

ECT

زمان پیگیری: سه ماه پس از درمان با ECT

بیمار مبتلا به عود کارسینوم سلول سنگفرشی (SCC) گوش، همراه با خون‌ریزی فعال و درد، در دی ۱۴۰۴ به مرکز ما ارجاع شد. بیمار یک جلسه درمان با ECT دریافت کرد و پس از گذشت چهار هفته، پاسخ کامل درمانی حاصل شد.

PARS MEDEQ
PARSMEDEQ.IR

PARS MEDEQ

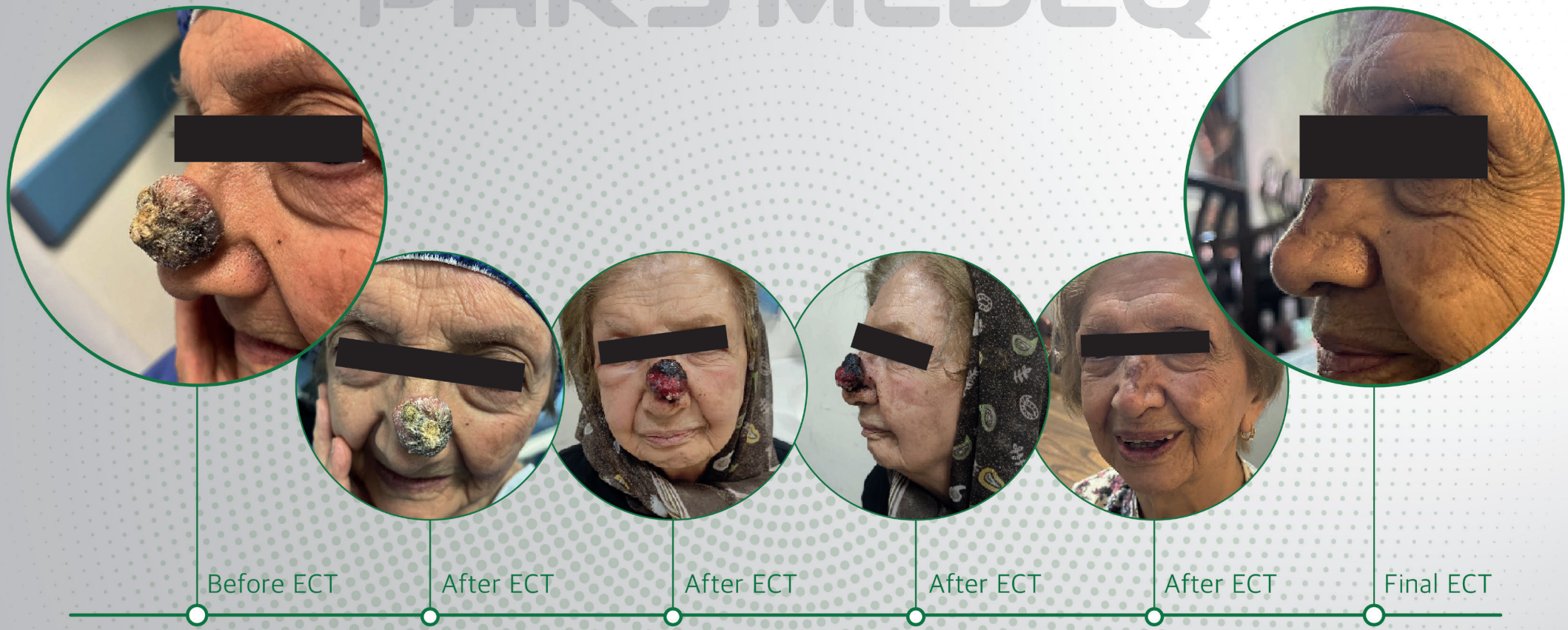

ECT

زمان پیگیری: چهار ماه پس از درمان با ECT

بیمار ۹۴ ساله مبتلا به کارسینوم سلول سنگفرشی بینی، در فروردین ۱۴۰۳ به‌دلیل سن بالا بدون بی‌هوشی تحت یک جلسه درمان با ECT قرار گرفت و بر اساس نتایج پاتولوژی، پس از چهار هفته پاسخ کامل درمانی حاصل شد. این مورد به‌دلیل مشکلات قلبی-عروقی غیرقابل‌جراحی بود.

PARS MEDEQ
PARSMEDEQ.IR

PARS MEDEQ

Before ECT

After ECT

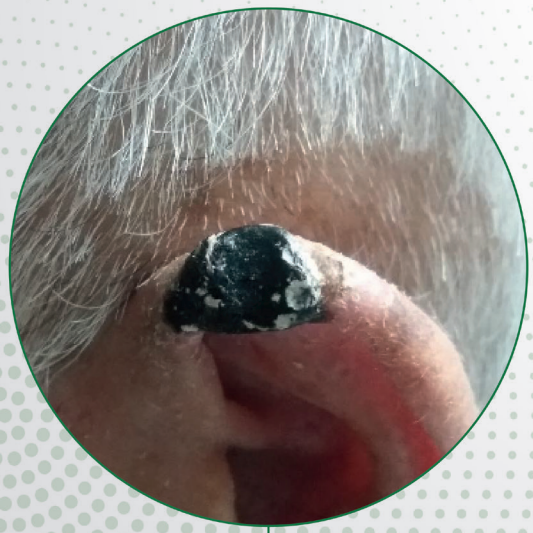

After ECT

Final ECT

ECT

زمان پیگیری: دو ماه پس از درمان با ECT

بیمار مبتلا به BCC گوش که به دلیل سابقهٔ سکته مغزی (CVA) و مشکلات شدید قلبی-عروقی امکان انجام جراحی برای وی وجود نداشت، با روش ECT تحت درمان قرار گرفت. تنها با یک جلسه درمان و پس از دو هفته، پاسخ کامل درمانی حاصل شد

PARS MEDEQ
PARSMEDEQ.IR

PARS MEDEQ

Before ECT

After ECT

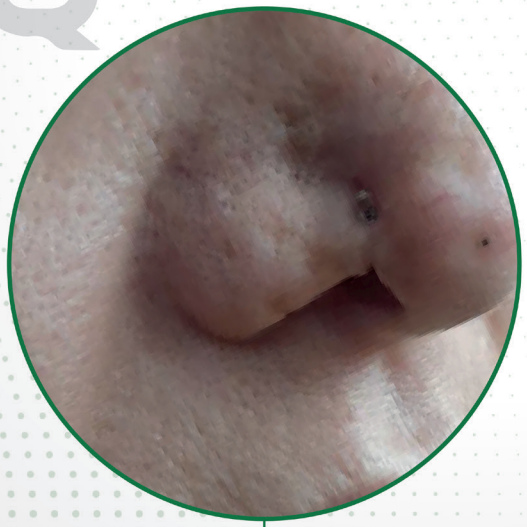

Final ECT

ECT

زمان پیگیری: چهار ماه پس از درمان با ECT

بیمار مبتلا به BCC بینی که به‌دلیل پیامدهای زیبایی، جراحی را نپذیرفته بود، تحت یک جلسه درمان با ECT قرار گرفت و پاسخ کامل درمانی حاصل شد.

PARS MEDEQ
PARSMEDEQ.IR

PARS MEDEQ

Before ECT

After ECT

After ECT

Final ECT

ECT

زمان پیگیری: یک سال پس از درمان با ECT

بیمار مبتلا به کارسینوم سلول سنگفرشی (SCC) در انگشت دست چپ که دچار بیماری کراتوزیک نیز بود، به‌دلیل عدم امکان انجام پیوند پوستی، غیرقابل‌جراحی محسوب می‌شد.

وی در مرداد ۱۴۰۲ به مرکز ما ارجاع شد. از آن زمان، بیمار چهار جلسه درمان با ECT را در نواحی مختلف دست دریافت کرد. بزرگ‌ترین تومور نشان‌دهندهٔ پاسخ کامل به درمان با ECT بود.

PARS MEDEQ
PARSMEDEQ.IR

PARS MEDEQ

Before ECT

After ECT

After ECT

Final ECT

ECT

زمان پیگیری: دو ماه پس از درمان با ECT

بیمار مبتلا به کارسینوم سلول سنگفرشی (SCC) بینی که به‌دلیل COPD و اعتیاد شدید غیرقابل‌جراحی بود، در دی ۱۴۰۱ به مرکز ما ارجاع شد. بیمار یک جلسه درمان با ECT دریافت کرد و با همان یک جلسه به پاسخ کامل درمانی دست یافت، بدون آنکه هیچ گونه آسیبی به بافت بینی وارد شود.

PARS MEDEQ
PARSMEDEQ.IR

PARS MEDEQ

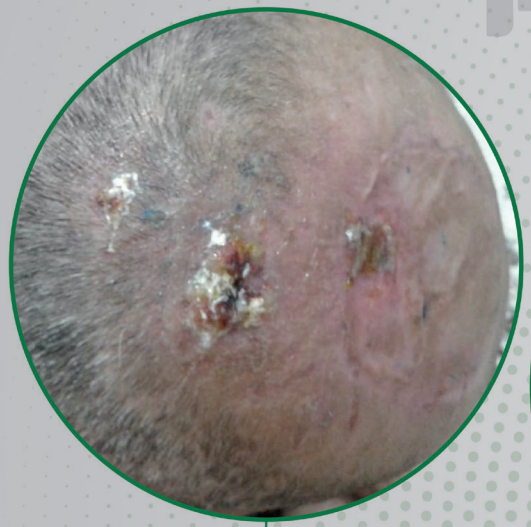

Before ECT

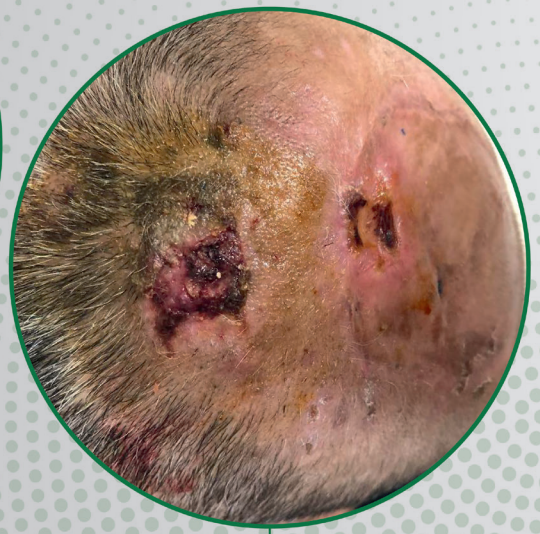

After ECT

After ECT

Final ECT

ECT

زمان پیگیری: سه ماه پس از درمان با ECT

بیمار مرد ۵۰ ساله با عود ملانوما در ناحیه پوست سر پس از جراحی و ایمنی‌درمانی، به‌دلیل وجود ندول‌های متعدد در نواحی مختلف پوست سر برای درمان با ECT ارجاع شد. بر اساس نتایج تصویربرداری، استخوان جمجمه فاقد هرگونه درگیری توموری بود.

بیمار با یک جلسه ECT تحت درمان قرار گرفت. پس از سه هفته، ندول‌ها پاسخ کامل درمانی نشان دادند و تا زمان آخرین پیگیری ما (سه ماه بعد)، هیچ‌گونه عود مشاهده نشد.

PARS MEDEQ
PARSMEDEQ.IR

PARS MEDEQ

Before ECT

After ECT

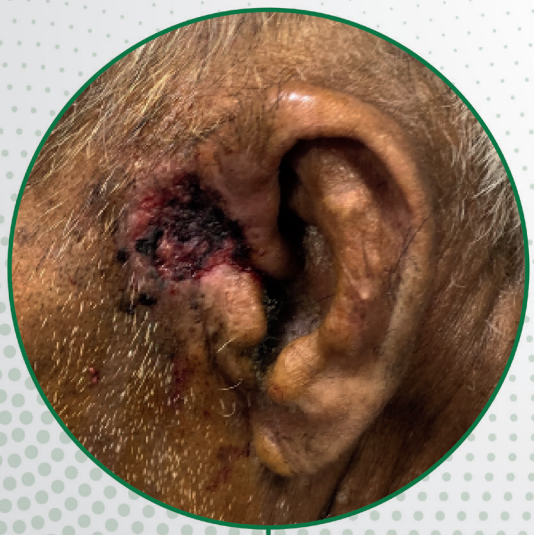

After ECT

Final ECT

ECT

زمان پیگیری: سه ماه پس از درمان با ECT

بیمار مرد ۷۵ ساله با عود BCC در ناحیه اتصال تراگوس که به‌دلیل مشکلات قلبی-عروقی کاندید جراحی مجدد نبود، بنا به توصیه انکولوژیست و جراح ENT برای کنترل موضعی ندول و به‌جای جلسات طولانی‌مدت رادیوتراپی، جهت درمان با ECT ارجاع شد.

درمان با ECT در کمتر از ۱۰ دقیقه انجام شد و پس از دو هفته، توده دچار نکروز خشک گردید. پس از یک ماه، ضایعه به‌طور کامل از بین رفت. در پیگیری سه‌ماهه، هیچ‌گونه عودی گزارش نشد.

PARS MEDEQ
PARSMEDEQ.IR

PARS MEDEQ

Before ECT

After ECT

After ECT

Final ECT

ECT

زمان پیگیری: همچنان در حال انجام است

بیمار زن ۲۳ ساله مبتلا به کلوئید گوش که به‌دلیل نگرانی از آسیب به بافت گوش، جراحی و رادیوتراپی را نپذیرفته بود، در اردیبهشت ۱۴۰۳ به مرکز ما مراجعه کرد و تحت یک جلسه درمان با ECT قرار گرفت. بیمار پاسخ کامل درمانی نشان داد و همچنان تحت پیگیری است.

PARS MEDEQ
PARSMEDEQ.IR

PARS MEDEQ

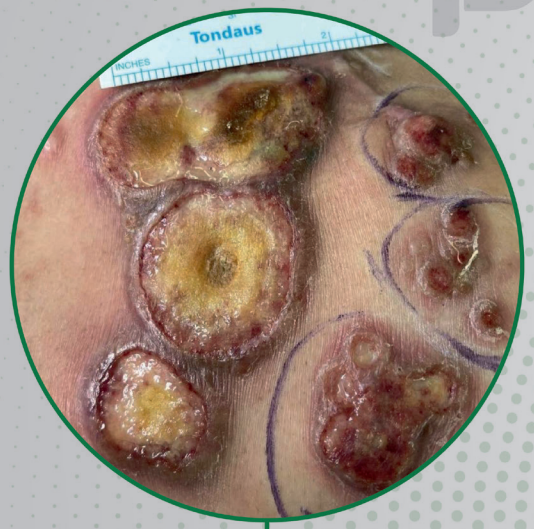

Before ECT

After ECT

Final ECT

ECT

زمان پیگیری: پنج ماه پس از درمان با ECT

بیمار ۴۸ ساله با سابقه سرطان پستان چپ که پیش‌تر تحت جراحی، رادیوتراپی و دو دوره شیمی‌درمانی قرار گرفته بود، با عود پوستی دوطرفه مراجعه کرد و از درد شدید و ترشح زخم شکایت داشت.

وی در دی ۱۴۰۲یک جلسه درمان با ECT دریافت کرد. یک هفته پس از درمان، ندول‌های توموری به‌طور کامل تخریب شدند و در پیگیری پنج‌ماهه هیچ‌گونه عودی مشاهده نشد.

PARS MEDEQ
PARSMEDEQ.IR

PARS MEDEQ

Before ECT

After ECT

After ECT

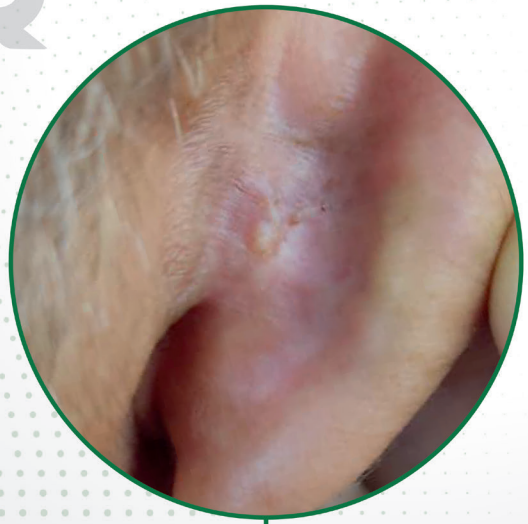

Final ECT

ECT

زمان پیگیری: سه ماه پس از درمان با ECT

بیمار ۴۲ ساله مبتلا به BCC گوش راست در فروردین ۱۴۰۳به مرکز ما ارجاع شد. با توجه به نتایج زیبایی‌نامطلوبِ جراحی و تعداد بالای جلسات موردنیاز برای رادیوتراپی، بیمار با رضایت خود و با تأیید پزشک معالج و تیم درمانی، تحت درمان با ECT قرار گرفت.

پیگیری‌های هفتگی پس از درمان انجام شد و پس از چهار هفته، بر اساس تصاویر سی‌تی اسکن و معاینه بالینی، بیمار به پاسخ کامل درمانی دست یافت.

PARS MEDEQ
PARSMEDEQ.IR

PARS MEDEQ

Before ECT

After ECT

Final ECT

ECT

زمان پیگیری: سه ماه پس از درمان با ECT

بیمار ۶۴ ساله مبتلا به کارسینوم سلول بازال (BCC) در پلک تحتانی که به‌دلیل تأخیر در تشخیص و درمان، به حفره اربیت گسترش یافته و عضلات کانتوس داخلی را درگیر کرده بود، به مرکز ما مراجعه کرد. بیمار اگزنتراسیون را نپذیرفت. به وی الکتروشیمی‌درمانی (ECT) به عنوان یک روش موضعی برای پیشگیری از پیشرفت بیشتر سرطان پیشنهاد شد.

سه هفته پس از درمان، پاسخ کامل درمانی حاصل شد و توده دچار نکروز گردید. یک ماه بعد، دلمه از سطح ضایعه جدا شد و شکل طبیعی بافت زیرین آشکار گردید.

PARS MEDEQ
PARSMEDEQ.IR

PARS MEDEQ

Before ECT

After ECT

After ECT

Final ECT

ECT

زمان پیگیری: سه ماه پس از درمان با ECT

بیمار مبتلا به ملانوما به‌دلیل خون‌ریزی و درد شدید در ناحیه باکال به مرکز ما ارجاع شد. به‌دلیل گستردگی توده، بیمار در سه جلسه تحت درمان با ECT قرار گرفت. پس از آن دبریدمان انجام شد و تومور به‌طور کامل دچار نکروز خشک گردید. پس از حصول این پاسخ کامل درمانی، بیمار برای ادامه اقدامات درمانی به جراح خود ارجاع داده شد.

PARS MEDEQ
PARSMEDEQ.IR

PARS MEDEQ

Before ECT

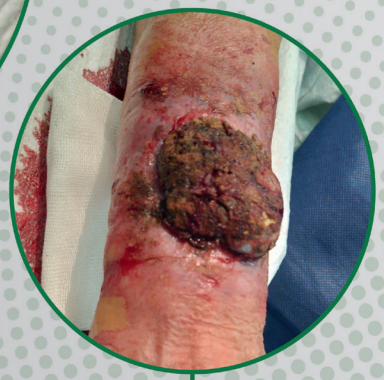

After ECT

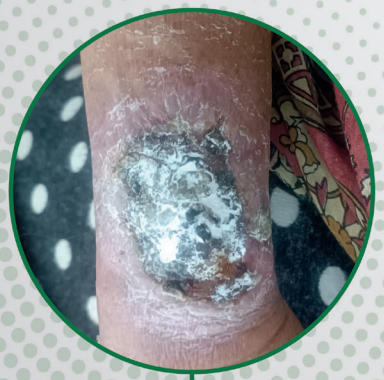

After ECT

After ECT

Final ECT

ECT

زمان پیگیری: سه ماه پس از درمان با ECT

بیمار زن ۷۸ ساله مبتلا به ملانوم خون‌ریزی‌دهنده در ساعد که قطع عضو را نپذیرفته بود (مرحله IIC). پس از ارائه روش درمان، تومربورد چندتخصصی (MDT) الکتروشیمی‌درمانی (ECT) را پیشنهاد کرد که توسط بیمار پذیرفته شد.

توده با روش ECT درمان شد و به‌منظور حفظ اندام و کنترل بیماری، هم‌زمان تخلیه غدد لنفاوی نیز انجام گرفت.

پس از درمان، ضایعه به شکل نکروز خشک دلمه بست. تومور نکروزه به‌تدریج از بین رفت و تنها یک اسکار کوچک باقی ماند که طی چند هفته ترمیم شد و ادم دست بیمار به‌طور کامل برطرف گردید.

در پیگیری‌ها، تا یازده ماه هیچ‌گونه عود موضعی مشاهده نشد و وضعیت کلی بیمار رضایت‌بخش باقی ماند.

PARS MEDEQ
PARSMEDEQ.IR

PARS MEDEQ

Before ECT

After ECT

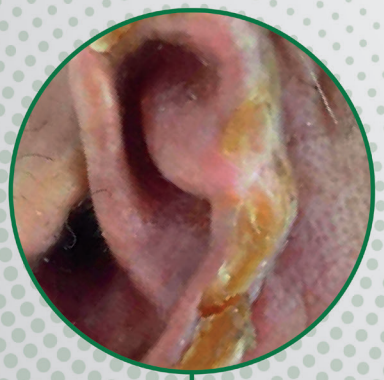

After ECT

After ECT

Final ECT

ECT

زمان پیگیری: ۱۲ ماه پس از درمان با ECT

بیمار ۵۹ ساله در سال ۱۴۰۰ بر اساس گزارش بیوپسی، مبتلا به کارسینوم سلول سنگفرشی (SCC) گوش چپ تشخیص داده شد. در آن زمان، شواهدی از تهاجم وجود نداشت و بیمار تحت برداشت کامل ضایعه قرار گرفت و به درمان تکمیلی نیازی پیدا نکرد.

در آبان ۱۴۰۲، بیمار با عود ضایعه در گوش چپ مراجعه کرد. به‌دلیل COPD شدید که انجام بیهوشی را ناممکن می‌ساخت، ضایعه با استفاده از ECT همراه با بلاک عصبی موضعی و سدیشن درمان شد.

در پیگیری‌های هفتگی طی یک سال پس از درمان، بیوپسی و سی‌تی‌اسکن انجام شد که نشان داد بیمار به پاسخ کامل درمانی دست یافته است.

PARS MEDEQ
PARSMEDEQ.IR

PARS MEDEQ

Before ECT

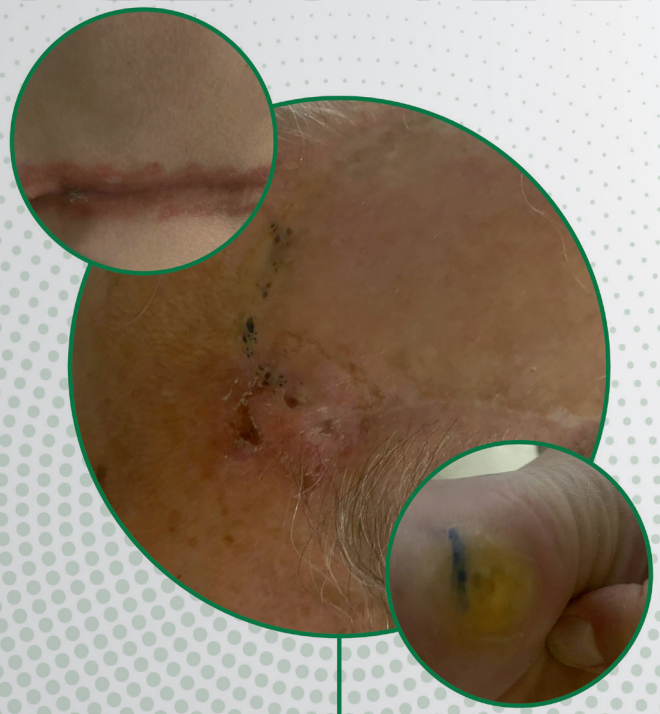

After ECT

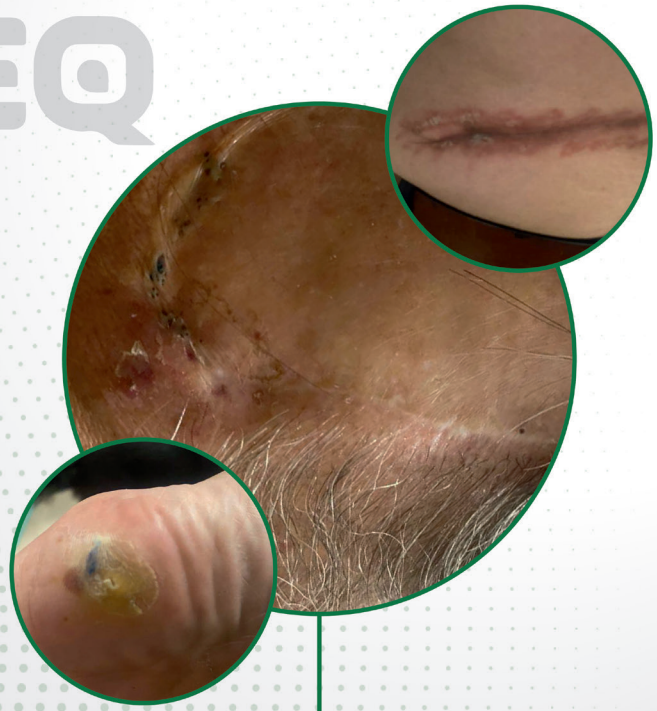

Final ECT

ECT

زمان پیگیری: سه ماه پس از درمان با ECT

بیمار مبتلا به ملانوم پوست سر با سابقه دو نوبت جراحی، به‌دلیل عدم پاسخ به ایمنی‌درمانی و وجود درد به مرکز ما مراجعه کرد. بیمار در ماه اوت تحت یک جلسه درمان با ECT قرار گرفت و هم‌اکنون تحت پیگیری هفتگی است.

PARS MEDEQ
PARSMEDEQ.IR

PARS MEDEQ

Before ECT

After ECT

After ECT

Final ECT

ECT

زمان پیگیری: ۱۰ ماه پس از درمان با ECT

بیمار ۵۲ ساله‌ای که در سال ۱۴۰۰ مبتلا به ملانوم پاشنه پای راست تشخیص داده شده بود، در ابتدا قطع عضو را نپذیرفت و ایمنی‌درمانی را انتخاب کرد. تا ژوئیه ۲۰۲۳، اسکن PET/CT وجود بیش از ۲۰ ضایعه ملانوم و ادم قابل توجه در اندام تحتانی راست را نشان داد. وی در نوامبر ۲۰۲۳ به مرکز ما ارجاع شد و نخستین جلسه ECT را در دی ۱۴۰۲ دریافت کرد که طی آن بیش از ۸۰% ضایعات پاسخ داده و نکروزه شدند.

با این حال، ظهور ضایعات جدید موجب شد که در پایان ژانویه، جلسه دوم ECT انجام شود. پیگیری‌های هفتگی ترمیم کامل ضایعات و بهبود کامل ادم اندام را تأیید کرد و شدت درد بیمار از ۷ به ۱ کاهش یافت؛ به‌گونه‌ای که توانست فعالیت‌های روزمره خود را از سر گیرد.

با وجود ادامهٔ ایمنی‌درمانی با نیوولوماب، اسکن PET/CT در دی ۱۴۰۲ نشان‌دهنده ضایعه جدید در عضله اداکتور راست و لنفادنوپاتی بود که بیانگر پیشرفت بیماری بود. بیمار در همان ماه برای ضایعات کوچک زیرپوستی، سومین جلسه ECT را دریافت کرد. پیگیری‌ها نشان دادند که بیمار بهبود یافته و هیچ عودی مشاهده نشد.

این بیمار از سال ۱۴۰۰ تاکنون با ECT به‌طور مؤثر کنترل شده و با حداقل عوار جانبی، به پاسخ کامل در ضایعات قابل مشاهده دست یافته است. بیمار همچنان زنده است و از کیفیت زندگی مطلوبی برخوردار می‌باشد.

PARS MEDEQ
PARSMEDEQ.IR

PARS MEDEQ

Before ECT

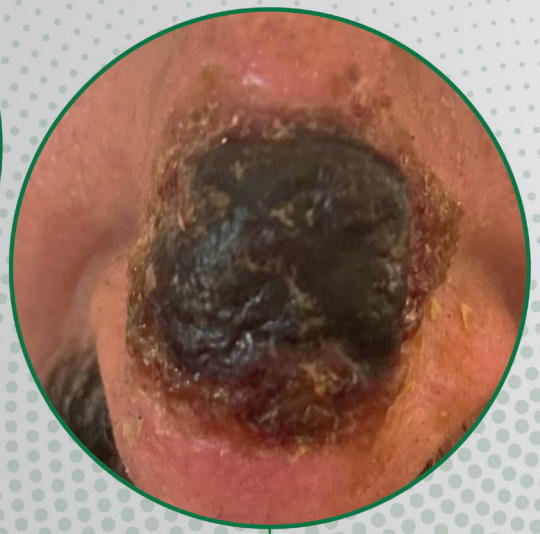

After ECT

After ECT

Final ECT

ECT

زمان پیگیری: سه ماه پس از درمان با ECT

بیمار مرد ۵۰ ساله مبتلا به کارسینوم سلول سنگفرشی (SCC) بینی دچار تهاجم به بافت غضروفی تیغه و پل بینی بود. پس از سه هفته، به دنبال نکروز خشک و تشکیل دلمه، پاسخ کامل درمانی مشاهده شد.

PARS MEDEQ
PARSMEDEQ.IR

یادداشت:

یادداشت:

یادداشت:

گزارش موردی الکتروکموتراپی

سیستم الکتروکموتراپی

PIONEERS OF PARS TREATMENT TECHNOLOGIES

PARS MEDEQ